

Probleme der Narbendehiszenz nach Sectio

PD Dr. med. Patrick Imesch

Zusammenfassung:

Mit steigender Sectiorate werden Gynäkologinnen und Gynäkologen zunehmend mit dem Problem von dehizenten Sectionarben (Niches) konfrontiert. In den meisten Fällen sind diese Aussackungen im Bereich der vormaligen Uterotomie asymptomatisch und benötigen, insbesondere bei fehlendem Kinderwunsch, keine weitere Therapie. Ein Teil der Frauen mit Niches klagen aber über Beschwerden. So zum Beispiel über postmenstruelles Spotting, dann aber auch über Dysmenorrhoe, Dyspareunie und chronischen Unterbauchschmerz. Wie es zur Ausbildung dieser Niches kommt ist nicht abschliessend geklärt, wahrscheinlich gibt es unterschiedliche Pathomechanismen und verschiedene Co-Faktoren dürften eine Rolle spielen. Im Falle von symptomatischen Niches, beziehungsweise grossen Sectiodehiszenzen stehen verschiedenen Therapieoptionen zur Verfügung. Die Indikation zur Operation ist jeweils individuell zu stellen. Therapeutisch stehen nebst rein hysteroskopischen auch laparoskopische, vaginale oder kombinierte Verfahren zur Verfügung.

Schlüsselwörter

Sectionarbandehiszenz, Niche, Isthmocele

Abstract:

As the number of cesareans increases, gynaecologists are increasingly confronted with the problem of cesarean scar defects (niches). In the majority of cases, these niches are asymptomatic and do not require further therapy, especially in the absence of a desire to have children. Though some of the women with Niches have problems. For example, postmenstrual spotting but also dysmenorrhoea, dyspareunia and chronic lower abdominal pain. The pathomechanism is not conclusively clarified, probably there are different pathomechanisms and different co-factors are likely to play a role. In the case of symptomatic nausea or large scar-dehiscences, various therapy options are available. The indication for surgery must be set individually. In addition to purely hysteroscopic methods, laparoscopic, vaginal or combined procedures are also available.

Keywords:

Cesarean scar defect, Niche, Isthmocele

Einleitung:

Die Rate an Kaiserschnittentbindungen ist in den letzten Jahren und Jahrzehnten deutlich angestiegen und beträgt in der Schweiz aktuell rund 32%. Mit steigender Sectiorate werden Gynäkologinnen und Gynäkologen nun aber zunehmend mit dem Phänomen der Sectionarbedehiszenzen konfrontiert. Obwohl Morris die Problematik der «Isthmocele» bereits 1995 erstmals beschrieben hat, sind bis heute viele Fragen ungeklärt und die mögliche Bedeutung dieser dehizenten Narben insgesamt zu wenig präsent. Der vorliegende Artikel soll einen kurzen Überblick über die Pathogenese, Klinik und Therapie solcher dehizenter Narben nach Sectio vermitteln.

Sectionnarbedehiszenzen werden auch als Niche, Pouche oder Isthmocele bezeichnet. Eine allgemein gültige Definition gibt es derzeit nicht, gemeint ist im Wesentlichen aber eine sonographisch detektierbare, myometrane Diskontinuität im Bereich einer früheren Uterotomie. Von einer Niche spricht man häufig dann, wenn die detektierbare Einbuchtung des Myometriums >2mm beträgt. Als signifikante Niche werden meist Defekte bezeichnet, welche 50-80% des anterioren Myometriums beeinhaltet oder wenn das verbleibende Myometrium weniger als 2,2mm beträgt.

Transvaginalsonographisch detektierbare Niches kommen insgesamt häufig vor. Bei Status nach erster Sectio variiert die Prävalenzrate zwischen 24%-69%, sie beträgt bei Re-Re-Sectios aber nahezu 100% (1). Die Prävalenzrate variiert deshalb so stark, weil eben keine festen Definitionen bestehen, sie ist aber auch abhängig vom Zeitpunkt der Diagnosestellung.

Im Normalfall machen diese Ausbuchtungen klinisch keine Probleme und benötigen demnach auch keine Therapie. Bei einem gewissen Prozentsatz der Frauen können diese Niches aber sowohl ausserhalb wie auch im Zusammenhang mit Schwangerschaften durchaus ernstzunehmende Probleme verursachen. Die häufigsten, ausserhalb der Schwangerschaft auftretenden Probleme sind dabei Blutungsstörungen und hier vor allem das postmenstruelle Spotting. Bis zu 30% der Frauen mit Niches beklagen ein solches mehr oder weniger störendes Spotting. Weitere Beschwerden die im Zusammenhang mit Niches auftreten können sind chronische Unterbauchschmerzen, Dysmenorrhoe und Dyspareunie und ähneln so durchaus anderen gynäkologischen Krankheitsbildern, so zum Beispiel der Endometriose, was unter anderem auch zu verzögerten Diagnosestellungen bzw. falschen Therapieansätzen führen kann. Warum Niches Schmerzen machen können ist letztlich nicht restlos geklärt, denkbar wären aber abnormale Myokontraktionen und der Versuch des

Uterus, den Inhalt/Debris der Isthmocele zu evakuieren. Wang et al fanden eine signifikante Assoziation zwischen Dysmenorrhoe, der Grösse des Defektes und abnormer Blutung. Van der Voet et al haben zudem von einer 97% Verbesserung der Schmerzsymptomatik nach hysteroskopischer Resektion der Isthmocele berichtet.

Bei Frauen mit neuerlicher Schwangerschaft können grosse Niches prinzipiell den Ort für eine Ruptur darstellen, getreu dem Motto: Eine Kette ist immer nur so stark wie ihr schwächstes Glied. Gelegentlich sieht man in Niches auch den Implantationsort für ektope Schwangerschaften, was natürlich potentiell sehr schwerwiegende Komplikationen mit sich bringen kann (Abb.: 1). In letzter Zeit werden Niches zudem auch im Zusammenhang mit der Ausbildung einer sekundären Sterilität genannt. Eine Hypothese wie es zur Sterilität kommen kann, ist dabei persistierendes Menstruationsblut in den Aussackungen, welches den cervikalen Mucus und den Spermientransport womöglich ungünstig beeinflussen könnte. Ein anderer Erklärungsversuch ist ein chronisch entzündliches Geschehen im Bereich der Niche, was sich ebenfalls als negativ für den Spermientransport und die Implantation des Embryos herausstellen könnte. In einer Meta-Analyse mit 85728 Frauen wurde berichtet, dass eine Sectio die Wahrscheinlichkeit einer späteren Schwangerschaft im Durchschnitt um 10% reduzieren kann, verglichen mit einer Vaginalgeburt (2). Andere Untersuchungen gehen allerdings von deutlich niedrigeren Raten an verminderter Fertilität nach Sectio aus, so gegen die 4%.

Wie entsteht eine Niche?

Die einfachste Erklärung ist sicherlich die des unsachgemässen oder unvollständigen Uterotomieverschlusses während der Sectio. Selbstverständlich kann dies ein Problem darstellen, insgesamt lässt sich die Ausbildung vieler Niches dadurch aber nicht alleine hinreichend erklären. Auch die Diskussionen um den richtigen Verschluss der Uterotomie wurde im Zusammenhang mit der Entstehung der Niches wieder angestachelt. Die derzeitige Evidenz, basierend auf randomisierten Studien, lassen aktuell aber keine abschliessende Aussage zu, welche Art des Uterotomieverschlusses die beste sei (1). Ganz allgemein kann man sagen, dass retrovertierte Uteri wohl einen Risikofaktor für die Ausbildung einer Sectionarben dehiscenz darstellen können (2,3). Ein weiterer Erklärungsversuch ist der, dass während der Sectio die Uterotomie im Bereich der Zervix getätigt wurde. Da dies auch der

Bereich von schleimproduzierenden Drüsen darstellt, können nach dem Verschluss eine Art Retentionszysten, sog. Mucozelen entstehen und so das Myometrium ausdünnen (siehe Abb.: 2). Die Tendenz der insgesamt zu tief angelegten Uterotomie kommt sicherlich gehäuft als Folge einer sekundären Sectio vor, bei der die Zervix verkürzt ist und Teil der Uteruswand wird. Diese Hypothese würde somit die sekundäre Sectio als einen weiteren Risikofaktor für die Entwicklung einer Niche ansehen.

Sehr häufig sieht man während der Sanierung von Niches teils fingerdicke Adhäsionsstränge von der ehemaligen Uterotomie zur Bauchdecke ziehend (Abb.: 3). Diese Stränge dürften einen unnatürlich starken Zug auf die Narbe ausüben, insgesamt noch verstärkt bei retroflektiertem Uterus und könnte die Ausbildung einer Niche weiter begünstigen. Als ursächlich für die Ausbildung solcher Stränge kann man sich eine inadäquate Hämostase, Entzündungsprozess im Narbengebiet und eine Gewebeischämie vorstellen. In diesem Zusammenhang wird auch der mögliche Effekt eines Verschlusses des Peritoneums aufgeworfen. Das Nichtverschliessen des Peritoneums und die Bildung eines «Blasenflaps» (Abschieben der Blase vorgängig der Uterotomie) wird zwei nicht peritonealisierte Flächen zurücklassen, welche möglicherweise die Adhäsionsbildung verstärken können (Abb.: 4). Studien haben denn auch nachgewiesen, dass das Nichtverschliessen des parietalen Peritoneums mit einer verstärkten Adhäsionsbildung assoziiert waren (4).

Sicherlich dürften aber auch nicht änderbare, patientinnenspezifische Faktoren und eine individuelle Prädisposition die eine Wundheilung beeinflussen könnten als ursächlich für die Ausbildung einer Niche in Frage kommen.

Diagnostik der Niche:

Derzeit besteht kein Konsens, wie die Diagnose einer Niche gestellt werden soll. Der transvaginale Ultraschall stellt sicherlich die erste und die am häufigsten eingesetzte Bildgebung dar. Niches lassen sich zumeist als triangulare, anechogene Substanzdefekte darstellen (Abb.: 4). Die Defekte können sich aber auch als zystische Masse zwischen Blase und dem unteren Uterinsegment zeigen und teils mit Debris gefüllt sein. Hysteroskopisch lassen sich die Defekte ebenfalls als domartige Ausweitung schön darstellen. Eine MRI-Untersuchung kann hilfreich sein, insbesondere in der Beurteilung der

Restmyometriumsdicke bei bestehendem Kinderwunsch und vor allfälligen operativen Sanierungen (Abb.: 5).

Wann ist eine Sanierung der Niche sinnvoll?

Frauen mit kleinen Ausstülpungen der ehemaligen Uterotomie ohne Symptome und ohne weiteren Kinderwunsch benötigen selbstverständlich keine Therapie. Anders sieht dies bei grossen Niches und nicht abgeschlossener Familienplanung aus. Die Uterusruptur bei Frauen mit St.n. Sectio bleibt weiterhin eine der meist gefürchteten Komplikationen während einer Schwangerschaft und unter Wehen. Zur Prävention kann bei grossen Niches deshalb die Sanierung vor einer weiteren Schwangerschaft angestrebt werden. Was eine grosse Niche ist, und wie sie definiert wird ist aber, wie bereits mehrfach angedeutet, derzeit nicht einheitlich und abschliessend geklärt. Wen soll man also operieren? Ein möglicher Algorithmus stellt der von Marotta et al dar (6). In dieser Arbeit wird ein Cutoff-Wert von 3mm Restmyometrium angegeben. D.h. misst das Restmyometrium mehr als 3mm und besteht weiterhin Kinderwunsch wird ein eher konservatives Procedere empfohlen mit regelmässigen sonographischen Kontrollen des unteren Uterinsegments. Eine chirurgische Sanierung wird empfohlen, wenn das Restmyometrium weniger als 3mm misst, beziehungsweise im Falle von Symptomen.

Therapie der Niche:

In der Behandlung der Niche sind verschiedenen Therapieoptionen und Zugangswege denkbar. Im Wesentlichen stehen heute aber drei unterschiedliche Methoden zur Verfügung, so die hysteroskopische Niche-Resektion, die laparoskopische Niche-Resektion, ev. mit Unterstützung des Roboters oder die Sanierung der Niche mittels eines vaginalen Vorgehens. Früher wurde auch die Re-Laparotomie in diesen Situationen durchgeführt, wenn man bedenkt, dass Adhäsionsbildungen usw. aber für einen Teil der Niches verantwortlich sein dürften, scheint das offene Vorgehen einen übermässig grossen Eingriff darzustellen und teils möglicherweise kontraproduktiv zu sein. Das hysteroskopische Vorgehen dürfte in ausgewählten Fällen sicherlich zielführend zu sein. Sie stellt ein sicheres und effizientes Verfahren dar, vor allem in Situationen mit abgeschlossener Familienplanung

und einzig dem klinischen Befund des postmenstruellen Spottings. Eine Voraussetzung für die erfolgreiche hysteroskopische Niche-Resektion ist das Vorhandensein eines genügend dicken Restmyometriums, da ansonsten die Gefahr einer Blasenverletzung oder Uterusperforation deutlich ansteigt. Man geht davon aus, dass mindestens 3mm Restmyometrium in diesen Fällen vorhanden sein sollte. Bei der hysteroskopischen Resektion geht es darum, dass umgebende Narbengewebe, teils polypoidartige Gewebe zu entfernen, dadurch eine Abflachung des ausgezogenen Areals zu erreichen, so dass es keine grossen Aussackungen mehr gibt, in denen Menstruationsblut stagnieren kann. In einer Arbeit von Raimondo et al wurden 120 Patientinnen mit einer Niche hysteroskopisch reseziert (8). Der Grossteil dieser Frauen litt an postmenstruellen Blutungen und Schmerzen. In 80% der Fälle wurden die Patientinnen nach diesem Eingriff von ihren Beschwerden befreit.

Laparoskopisch versierte Chirurgen können solche Sectionarbhendehiszenzen elegant mittels einem minimal invasivem Vorgehen sanieren. Ein Vorteil der laparoskopischen Zuganges ist sicherlich die genaue Diagnostik, schlussendlich kann es bei dem Symptomenkomplex ja durchaus auch um anderer gynäkologische Erkrankungen, beispielsweise Endometriose, handeln. Die sehr häufig präsenten dicken Adhäsionsstränge lassen sich laparoskopisch ebenfalls schön darstellen und lösen. Insgesamt erlaubt die Laparoskopie eine optimale Präparation des vesiko-vaginalen Raumes. Meist ist die Niche nicht direkt sichtbar, da sie normalerweise von Peritoneum und einer dünnen fibrotischen Schicht bedeckt wird. Zur genauen Lokalisation der Dehiszenz hat sich das kombinierte hysteroskopisch-laparoskopische Vorgehen bewährt. Durch eine Art Diaphanoskopie, bei der mit dem Hysteroskop die Niche angeleuchtet wird, lässt sich der Defekt sehr gut darstellen und die Niche zielgerichtet eröffnen, ohne das zusätzlich gesundes Gewebe unnötig beschädigt wird. (Abb.: 6)

Wie weiter nach Niche?

Patientinnen nach einer Niche-Korrektur sollten in einer folgenden Schwangerschaft sicherlich als Risikopatientinnen angeschaut werden. Wie häufig diese Patientinnen im Falle einer Schwangerschaft kontrolliert werden sollten, ist schlussendlich aber ungeklärt. Auch besteht derzeit kein Konsens was den Entbindungsmodus anbelangt. Aufgrund fehlenden

Datenmaterials kann derzeit sicherlich nur wenig über die Festigkeit/Stabilität der anterioren Uteruswand nach Korrektur gesagt werden. Aus diesem Grund würden wir nach Korrektur einer Niche die neuerliche Sectio am wehenfreien Uterus empfehlen.

Fazit:

Niche sind nicht ganz so seltene Befunde, welche mit Beschwerden wie Blutungsstörungen, Dysmenorrhoe, Dyspareunie, chronischen Unterbauchschmerzen und eventuell auch einer sekundärer Sterilität assoziiert sein können. Asymptomatische Nischen bedürfen keiner Therapie. In Fällen mit Kinderwunsch oder Beschwerden und einer verbleibenden Myometriumsdicke von weniger als 3mm beziehungsweise Nischen welche >80% der anterioren Wand einnehmen ist die chirurgische Sanierung empfehlenswert. Der laparoskopische Zugang ermöglicht dabei eine optimale Präparation des vesiko-vaginalen Raumes und stellt deshalb in vielen Fällen die Methode der Wahl dar. Ein hysteroskopisches Vorgehen ist ebenfalls denkbar, setzt aber eine Restmyometriumsdicke von 3mm voraus. Ganz allgemein sollte man aber kritisch die hohe Sectiorate hinterfragen, da die Vaginalgeburt seltenst eine Niche macht.

Referenzen:

1. Vikhareva O, Osser O, Jokubkiene L, Valentin L. High prevalence of defects in Cesarean section scars at transvaginal ultrasound examination. *Ultrasound Obstet Gynecol.* 2009;34:90–97.
2. Impact of single- vs double-layer closure on adverse outcomes and uterine scar defect: a systematic review and metaanalysis. Roberge S, Demers S, Berghella V, Chaillet N, Moore L, Bujold E. *Am J Obstet Gynecol.* 2014 Nov;211(5):453-60. doi: 10.1016/j.ajog.2014.06.014. Epub 2014 Jun 6. Review.
3. Prevalence, potential risk factors for development and symptoms related to the presence of uterine niches following Cesarean section: systematic review.

Bij de Vaate AJ, van der Voet LF, Naji O, Witmer M, Veersema S, Brölmann HA, Bourne T, Huirne JA.

Ultrasound Obstet Gynecol. 2014 Apr;43(4):372-82. doi: 10.1002/uog.13199. Review.

4. High prevalence of defects in Cesarean section scars at transvaginal ultrasound examination.

Osser OV, Jokubkiene L, Valentin L.

Ultrasound Obstet Gynecol. 2009 Jul;34(1):90-7. doi: 10.1002/uog.6395.

5. Adhesion formation after previous caesarean section-a meta-analysis and systematic review.

Shi Z, Ma L, Yang Y, Wang H, Schreiber A, Li X, Tai S, Zhao X, Teng J, Zhang L, Lu W, An Y, Alla NR, Cui T.

BJOG. 2011 Mar;118(4):410-22. doi: 10.1111/j.1471-0528.2010.02808.x. Epub 2010 Dec 23. Review.

6. Impact of Caesarean section on subsequent fertility: a systematic review and meta-analysis.

Gurol-Urganci I, Bou-Antoun S, Lim CP, Cromwell DA, Mahmood TA, Templeton A, van der Meulen JH.

Hum Reprod. 2013 Jul;28(7):1943-52. doi: 10.1093/humrep/det130. Epub 2013 May 3. Review.

7. Laparoscopic repair of post-caesarean section uterine scar defects diagnosed in nonpregnant women.

Marotta ML, Donnez J, Squifflet J, Jadoul P, Darii N, Donnez O.

J Minim Invasive Gynecol. 2013 May-Jun;20(3):386-91. doi: 10.1016/j.jmig.2012.12.006. Epub 2013 Jan 26.

8. C.J. Wang, H.J. Huang, A. Chao, et al. (Kontrollieren)

Challenges in the transvaginal management of abnormal uterine bleeding secondary to cesarean section scar defect

Eur J Obstet Gynecol Reprod Biol, 154 (2011), pp. 218-222

9. G. Raimondo, G. Grifone, D. Raimondo, R. Seracchioli, G. Scambia, V. Masciullo
Hysteroscopic treatment of symptomatic cesarean-induced isthmocele: a prospective study
J Minim Invasive Gynecol, 22 (2015), pp. 297-301

Abbildungen:

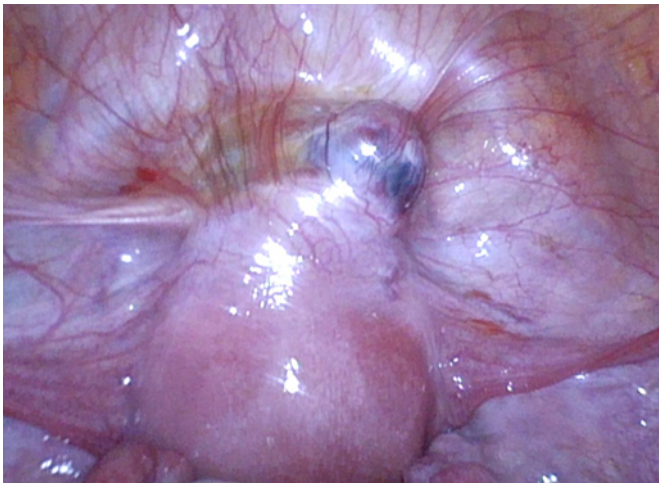


Abbildung 1

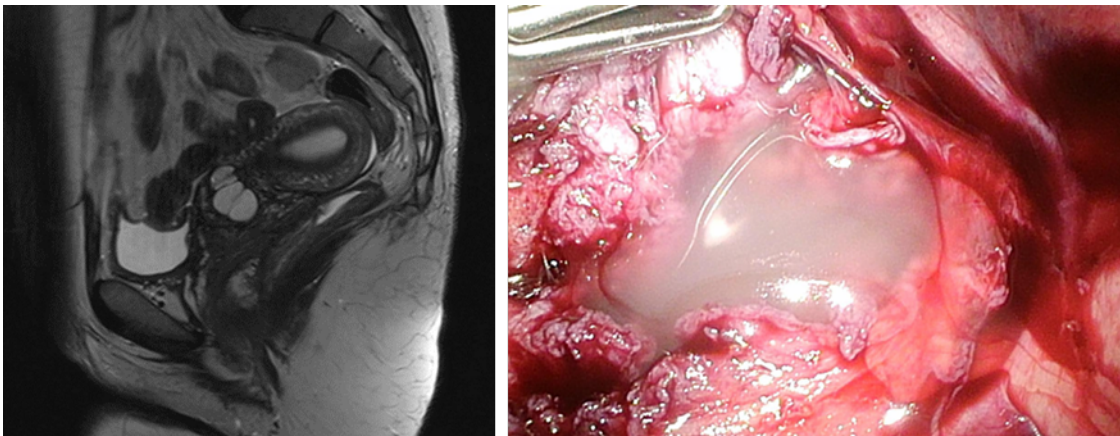


Abbildung 2:

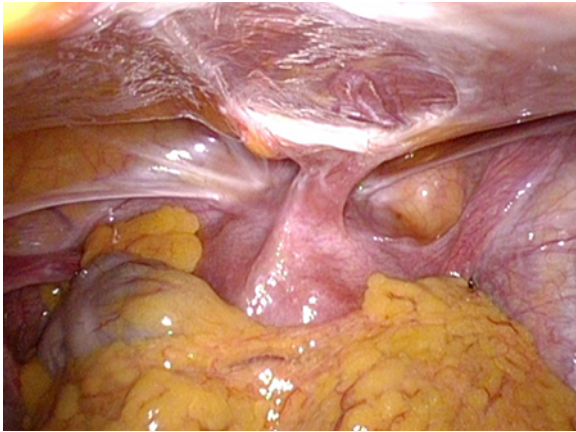


Abbildung 3:

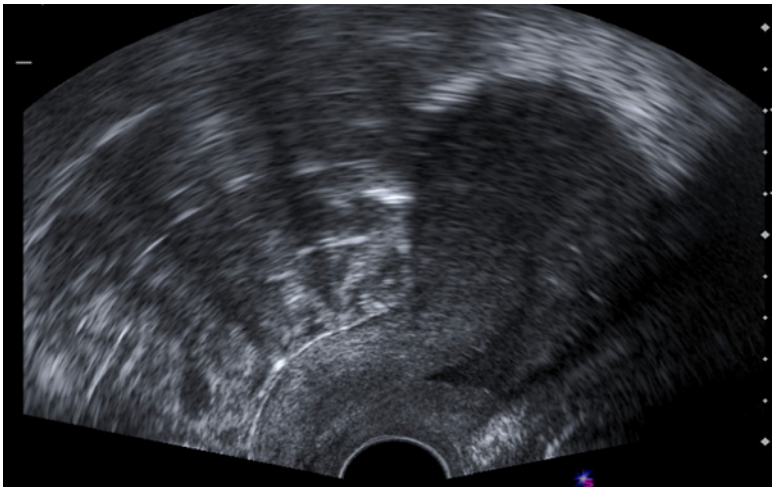


Abbildung 4

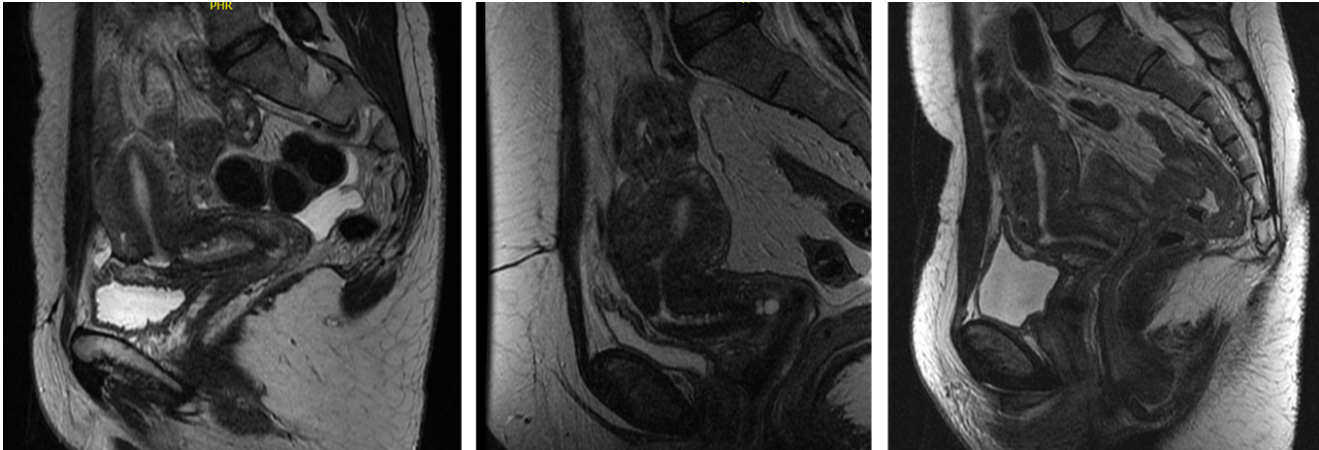


Abb.: 5



Abbildung 6:

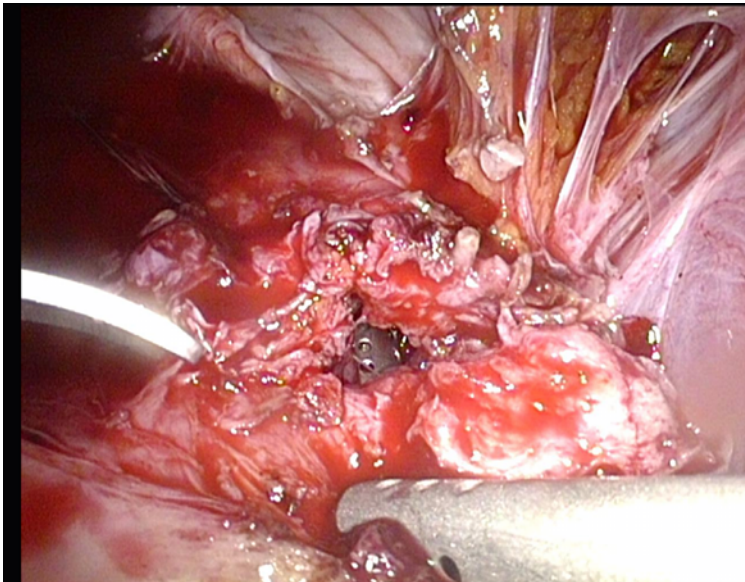


Abbildung 7

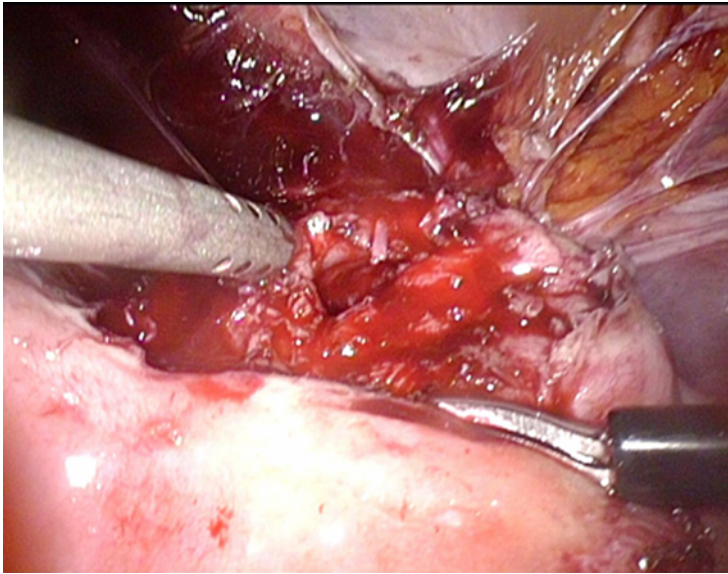


Abbildung 8

Legenden zu den Abbildungen:

Abbildung 1: Ektope Schwangerschaft in einer Niche

Abbildung 2: MRI-Befund und intraoperativer Situs bei Mucocelen bei St.n. sekundärer Sectio

Abbildung 3: Adhäsionsstänge von der ehemaligen Uterotomie zur Bauchdecke ziehend

Abbildung 4: Sonographische Darstellung einer Niche mit typischem triangularen, anechogenen Substanzdefekt

Abbildung 5: MRI-Befunde bei Niche

Abbildung 6: Diaphanoskopische Darstellung der Niche

Abbildung 7: Eröffnung der Niche bei liegendem Hysteroskop. Eindrücklich die ausgeprägte Fibrosierung

Abbildung 8: Gleicher Fall wie in Abbildung 7 nach Anfrischen der Wundränder